PROTOCOLO DE TRATAMENTO DE ÚLCERA DIABÉTICA USANDO O LASER AsGa DE 904NM – RELATO DE CASO

Piedade, M.C.B.[1,2]; Ferreira, M. A.[2]; Caldini, E. G.[2]

1 Fisioterapia, Universidade São Judas Tadeu, USJT, São Paulo, Brasil; 2 Patologia, Faculdade de Medicina, USP, São Paulo, Brasil.

História da Moléstia Atual

Paciente diabético de 47 anos, feriu a região plantar do hálux esquerdo há 2 anos e meio. Realizou vários tratamentos com medicação local e sapato para aliviar a pressão, sem resultado. Em junho de 2009 após assinar um termo de consentimento livre e esclarecido, foi realizada uma avaliação e iniciado um protocolo de tratamento, incluindo o LASER de baixa potência, na Clínica de Fisioterapia da Universidade São Judas Tadeu.

Parâmetros do LASER

Tipo de LASER	AsGa
Modo de emissão	Pulsado a 9.500Hz (60ns)
Comprimento de onda	904nm
Potência Média Radiante	0,04W
Energia Radiante	0,48J
Área de radiação efetiva (ERA) e área do feixe luminoso (BSS)	0,1cm²
Densidade de Potência	0,4W/cm²
Densidade de Energia	4J/cm²
Tempo de aplicação por ponto	12 seg.
Técnica de aplicação	pontual em toda área, sem contato
Freqüência do tratamento	2 a 3 x / semana

Avaliação e Tratamento

Avaliação	
Qualitativa	**Quantitativa**
Odor Coloração Edema Hiperqueratose Tecido de granulação	Área da ferida (cm²) Dose por sessão de tratamento (J)

Conduta	**Objetivo**
Lavagem da ferida com soro fisiológico	Retirar tecido morto
Aplicação de água oxigenada	Antisepsia da pele
Drenagem linfática manual de membro inferior	Reduzir o edema
Massagem pericicatricial com óleo de girassol	Estimular o aporte sanguíneo
Eliminação do excesso de queratose com lixador elétrico	Evitar o fechamento superficial da ferida
LASER de baixa potência	Estimular o reparo tecidual
Curativo simples com gaze	Conferir proteção mecânica

Resultados

ASPECTOS QUALITATIVOS DA FERIDA

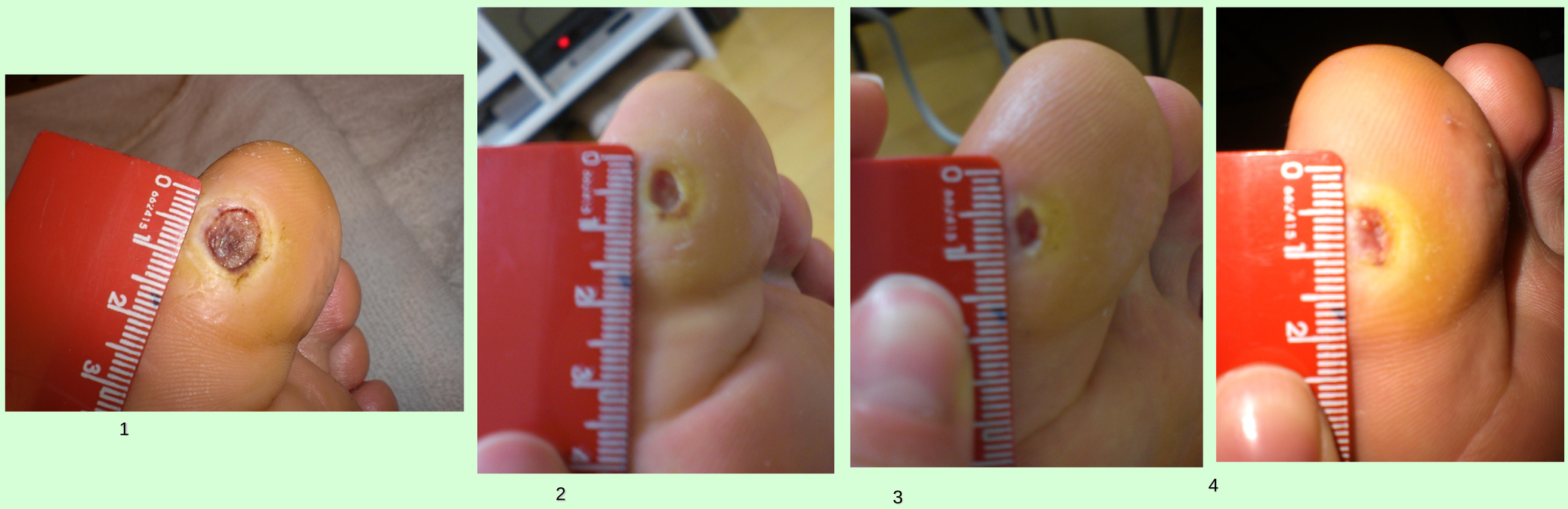

Figuras 1.2.3.4.: Figuras feitas no dia primeiro dos meses de junho, julho, agosto e setembro de 2009. Podemos observar uma melhora progressiva no aspecto da úlcera bem como no tamanho e na profundidade. Observe que na figura 1, o hálux apresenta-se edemaciado, a ferida apresenta uma coloração escura sem sinais de tecido de granulação,com uma certa profundidade em relação a sua borda na qual há uma hiperqueratose. Em 2, ainda é possível observar edema no hálux e uma certa profundidade da ferida em relação a sua borda, porém é perceptível sua redução de tamanho e uma cor rósea mais saudável. O edema parece estar reduzido nas fotos 3 e 4, onde também é possível observar a progressão no fechamento da ferida. Na figura 4, é nítido o crescimento do tecido de granulação neoformado tanto da borda para o centro como da profundidade para a superfície da ferida.

ASPECTOS QUANTITATIVOS DA FERIDA

ÁREA DA FERIDA AO LONGO DOS MESES

Meses	**Média da área da ferida (cm²) ± Desvio Padrão**
Junho	0,348 ± 0,140
Julho	0,115 ± 0,070
Agosto	0,044 ± 0,022
Setembro	0,022 ± 0,011

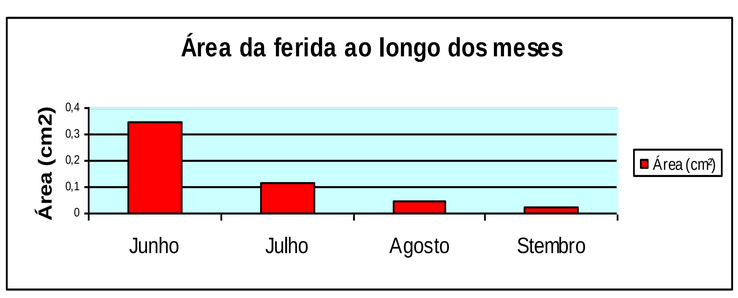

ENERGIA ACUMULATIVA APLICADA AO LONGO DOS MESES

Meses	**Média da quantidade de energia acumulativa aplicada na ferida (J) ± Desvio Padrão**
Junho	1,395 ± 0,562
Julho	0,460 ± 0,283
Agosto	0,178 ± 0,090
Setembro	0,088 ± 0,046

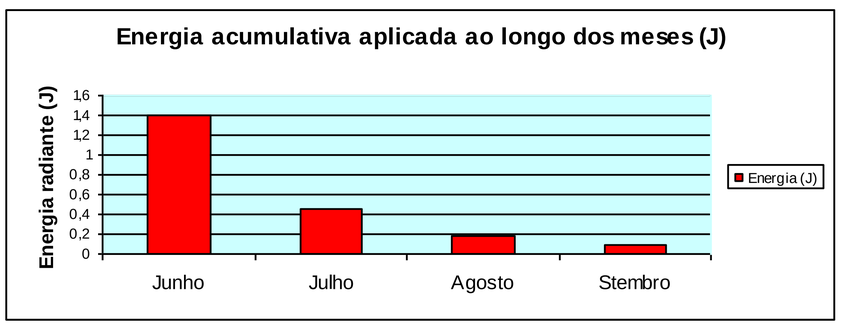

CONCLUSÕES

- A aplicação pontual do LASER de baixa potência AsGa de 904nm com dose 4J/cm² em associação a outras medidas assépticas e anti-inflamatórias estimulou o processo natural de reparo da ferida diabética.
- A avaliação qualitativa e quantitativa utilizadas neste relato de caso permitiram a descrição morfológica e morfométrica do fechamento da ferida.

ABSTRACT

DIABETIC ULCER TREATMENT THROUGH LASER GaAs OF 904 nm – A CASE REPORT

This study aims to demonstrate the effect of the 904nm, 4J/cm², 0.04W GaAs LASER irradiation in association with other therapeutic procedures in the diabetic ulcer healing process. One 47-years-old male patient with diabetic ulcer in the halux for two years and a half was assessed. The treatment was carried out twice/third times a week, for four months, by using low output LASER sequential sharp applications in combination with clean and desinfection procedures, massage, manual edema drainage, keratosis trimming and simple dressing. The morphological analysis demonstrates that the protocol proposed at this study facilitates wound healing. The ulcer area (means ± SD) decreased along the months, it was 0.348 ± 0.140cm² and 0.115 ± 0.070cm² at first and second months, and it was 0.044 ± 0.022cm² and 0.022 ± 0.011cm² at third and forth months. The cumulative amount of energy (means ± SD) delivered per treatment session also decreased along the months, it was 1.395 ± 0.562J and 0.460 ± 0.283J at first and second months, and it was 0.178 ± 0.090J and 0.088 ± 0.046J at third and forth months. Our data suggest that the combination of low-level LASER therapy with other procedures proposed at this study stimulate natural diabetic ulcer healing. Further clinical researches with more patients must be done in order to clarify the efficacy of the low-level LASER therapy on diabetic wound healing in human subjects.